

# UJI HAMBATAN TUMORIGENESIS SARI BUAH MERAH (*PANDANUS CONOIDEUS* LAM.) TERHADAP TIKUS PUTIH BETINA YANG DIINDUKSI 7,12 DIMETILBENZ(a)ANTRASEN (DMBA)

Abdul Mun'im, Retnosari Andrajati, Heni Susilowati

*Departemen Farmasi Fakultas MIPA Universitas Indonesia, Jakarta*

## ABSTRACT

*Red fruit (*Pandanus conoideus* Lam.) has been known by public as a medicine for any kind of diseases, among of them is for cancer. To determine the carcinogenesis inhibition effect of red fruit extract, we have examined the effect on 7,12-dimethylbenz[a]anthrasene (DMBA)-induced rat lungs cancer model in female Sprague-Dawley rats. The extract was tested at 0.21 ml/200 g bw; 0.43 ml/200 g bw and 0.88 ml/200 g bw. The experiment was terminated at day 120. Lung histology was used to evaluate carcinogenesis inhibition. The result showed that the extract at 0.21 ml/200g bw improved lung carcinogenesis inhibition than other dose.*

Key words : *red fruit extract, DMBA, lung cancer, Pandanus conoideus*

## PENDAHULUAN

Jumlah penderita kanker saat semakin meningkat, dan menempati urutan keenam sebagai penyebab kematian (Hariyani R, 2005). Buah merah (*Pandanus conoideus* Lam.) merupakan salah satu alternatif pengobatan kanker semakin banyak dikenal di masyarakat (Irma & Gilang, 2005). Tingginya kandungan antioksidan pada buah merah diduga memiliki aktifitas antikanker. Senyawa ini didalam tubuh akan menangkap radikal bebas penyebab kanker (Lee JY et. al. 2004).

Banyak testimoni di masyarakat akan khasiat buah merah, salah satu diantaranya sebagai antikanker (Siswono 2005; Khomsan, Ali 2005). Namun, karena kurangnya data ilmiah, khasiatnya tersebut belum diakui di kalangan medis. Berdasarkan hal tersebut, maka dilakukan penelitian untuk membuktikan khasiat sari buah merah sebagai penghambat karsinogenesis pada tikus yang diinduksi dengan DMBA (7,12-dimetilbenz(a)antrasen) (Constantinou AI et. al. 2003; Cheng JL et. al. 2003).

## BAHAN DAN CARA KERJA

Hewan uji yang digunakan dalam penelitian ini adalah tikus putih betina (*Ratus norvegicus*) galur Sprague-Dawley yang berumur lima minggu dengan berat 100-150 gram. Bahan uji yang digunakan adalah sediaan sari buah merah yang diperoleh dari Pusat Studi Bahan Obat Alam (PSOBA) FMIPA UI. Bahan kimia yang digunakan selama percobaan adalah DMBA dan minyak wijen (Sigma), larutan Bouin, alkohol, paraffin, Benzil Benzoat, Benzol, xilol, Hematoksilin, Eosin Y, dan entellan (Merck).

## CARA KERJA

Tikus diaklimatisasi selama dua minggu diberi makanan dan minuman yang sama secara teratur. Pada tahap ini dilakukan pengamatan terhadap keadaan umum dan berat badan tikus. Tikus yang sakit tidak diikutsertakan dalam percobaan. Setelah diaklimatisasi hewan uji dibagi secara random dengan metode *simple random sampling*. Tikus dibagi menjadi 6 kelompok, masing-masing 20 ekor, kecuali kelompok normal 10 ekor. Perlakuan terhadap hewan uji dapat dilihat pada Tabel 1.

Tabel 1. Dosis pada tiap kelompok perlakuan

Kelompok	Keterangan	Jumlah tikus
I (kontrol normal)	Diberi 1 ml minyak wijen dan selanjutnya hanya diberi akuadest sampai akhir masa penelitian.	10
II (kontrol DMBA)	Diinduksi dengan DMBA tanpa pemberian bahan uji	20
III (preventif)	Diberi sari buah merah dengan dosis 0,43 ml/200g dimulai sejak dua minggu sebelum induksi DMBA sampai akhir masa penelitian.	20
IV	Setelah diinduksi DMBA, dilanjutkan pemberian sari buah merah dengan dosis 0,21 ml/200 g BB sampai akhir masa penelitian.	20
V	Setelah diinduksi DMBA, dilanjutkan pemberian sari buah merah dengan dosis 0,43 ml/200 g BB sampai akhir masa penelitian.	20
VI	Setelah diinduksi DMBA, dilanjutkan pemberian sari buah merah dengan dosis 0,86 ml/200 g BB sampai akhir masa penelitian.	20

Selama masa percobaan setiap minggunya tikus ditimbang berat badannya dan dilakukan palpasi untuk mengamati perkembangan tumor. Adanya kematian hewan coba serta keadaan klinis sehari-hari yang sesuai dengan penelitian dicatat.

Pada akhir penelitian dilakukan pembedahan pada tikus dan organ hati, jantung, paru-paru, kolon, lambung, ovarium, uterus, ginjal serta kulit dengan kelenjar mammae dan tumor yang terbentuk dikeluarkan untuk pembuatan preparat histologi.

### Pengamatan histologi

Pengamatan dilakukan dengan membandingkan preparat histologi paru-paru antara kelompok perlakuan dengan kelompok kontrol normal dan kelompok kontrol DMBA. Penilaian derajat kerusakan paru-paru dilakukan secara kualitatif dengan membandingkan alveolus dari kelompok kontrol normal dengan kelompok perlakuan. Derajat kerusakan paru-paru dibedakan menjadi empat kategori yaitu:

- 0 = tidak terjadi kerusakan pada alveolus (normal)
- 1 = penebalan sel-sel alveolus
- 2 = proliferasi sel-sel alveolus
- 3 = terjadinya keganasan/sel kanker

## HASIL DAN PEMBAHASAN

Jumlah kematian hewan uji yang terjadi dapat dilihat pada Tabel 2.

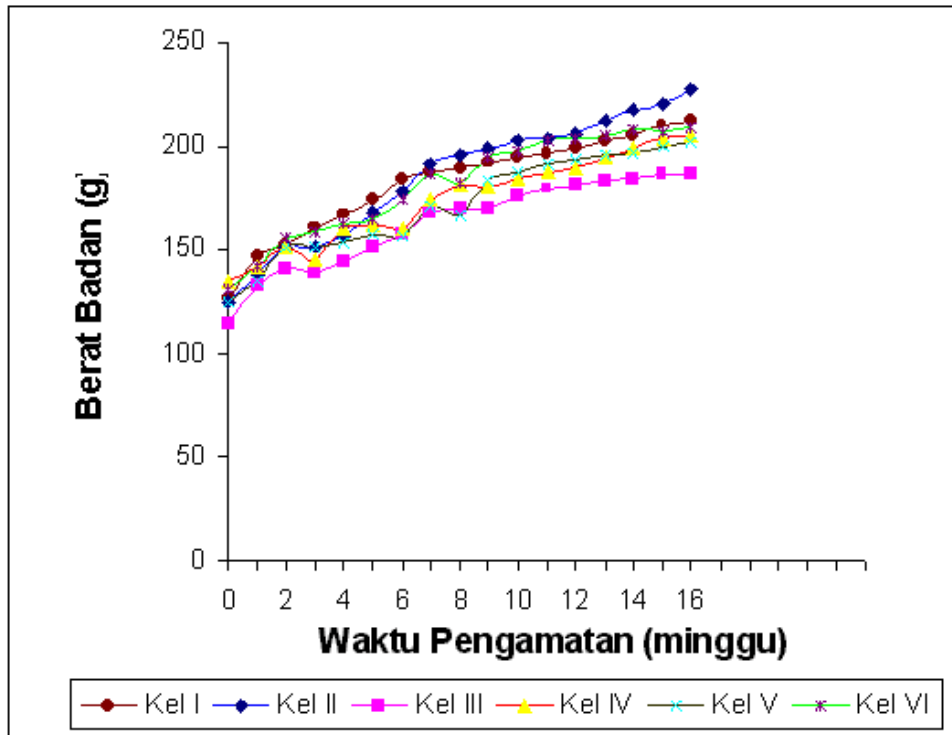
Pengukuran terhadap berat badan hewan uji yang dilakukan setiap memperlihatkan kenaikan rata-rata berat badan pada seluruh kelompok perlakuan. Pada minggu ke-15 mulai terjadi penurunan berat badan pada kelompok III. Data selengkapnya dapat dilihat pada Gambar 1.

Pengamatan kejadian tumor dan palpasi yang dilakukan selama penelitian diperoleh data bahwa tidak ditemukan adanya benjolan yang dapat teraba atau pertumbuhan tumor pada permukaan tubuh hewan uji dari seluruh kelompok. Sedangkan dari hasil palpasi terhadap organ setelah dilakukannya pembedahan terhadap hewan uji pada hari ke-120 diperoleh data pengamatan yang tercantum pada Tabel 3.

Pada kelompok I tidak ditemukan kelainan pada organ paru-paru maupun organ lainnya. Pada kelompok II terdapat dua hewan uji yang memiliki benjolan pada organ paru-parunya serta satu hewan uji terdapat benjolan berbentuk bulat dibawah kulitnya. Hewan uji yang pertama memiliki paru-paru yang disertai benjolan dengan berat 2,39 g, sedang-

**Tabel 2.** Data kematian hewan uji selama masa penelitian

Kelompok	I	II	III	IV	V	VI
Jumlah tikus mati	0	3	7	7	7	10



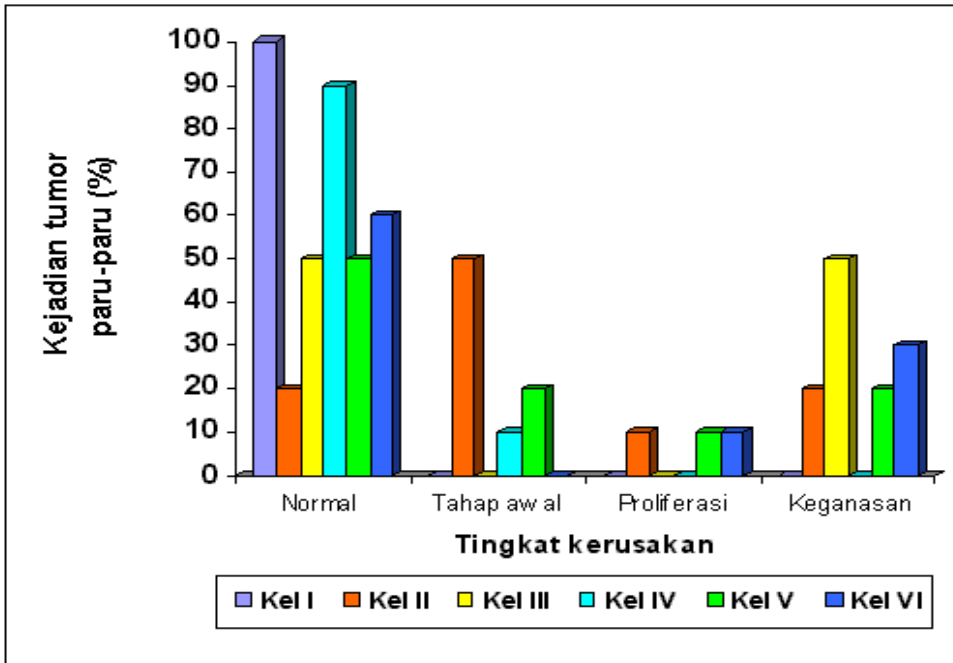
**Gambar 1.** Rata-rata berat badan tikus selama masa pengamatan

**Tabel 3.** Data kejadian tumor pada organ setelah dilakukan pembedahan

Kelompok	Palpasi setelah pembedahan		Histologi paru-paru
	Benjolan pada paru-paru	Benjolan pada kulit	
I	-	-	-
II	+ 2 ekor	+ 1 ekor	+ 8 ekor
III	+ 1 ekor	-	+ 5 ekor
IV	-	+ 1 ekor	+ 1 ekor
V	-	-	+ 5 ekor
VI	+ 1 ekor	-	+ 4 ekor

Keterangan :

+ = terdapat tumor, - = tidak terdapat tumor



**Gambar 2.** Persentase kejadian tumor paru-paru pada hewan uji

kan hewan kedua memiliki paru-paru seberat 1,98 g disertai dengan tiga benjolan berwarna putih yang tidak terlalu besar. Benjolan yang terbentuk di bawah kulit terdapat pada daerah toraks dan pangkal paha, dengan berat tumor masing-masing 2,059 g dan 0,318 g.

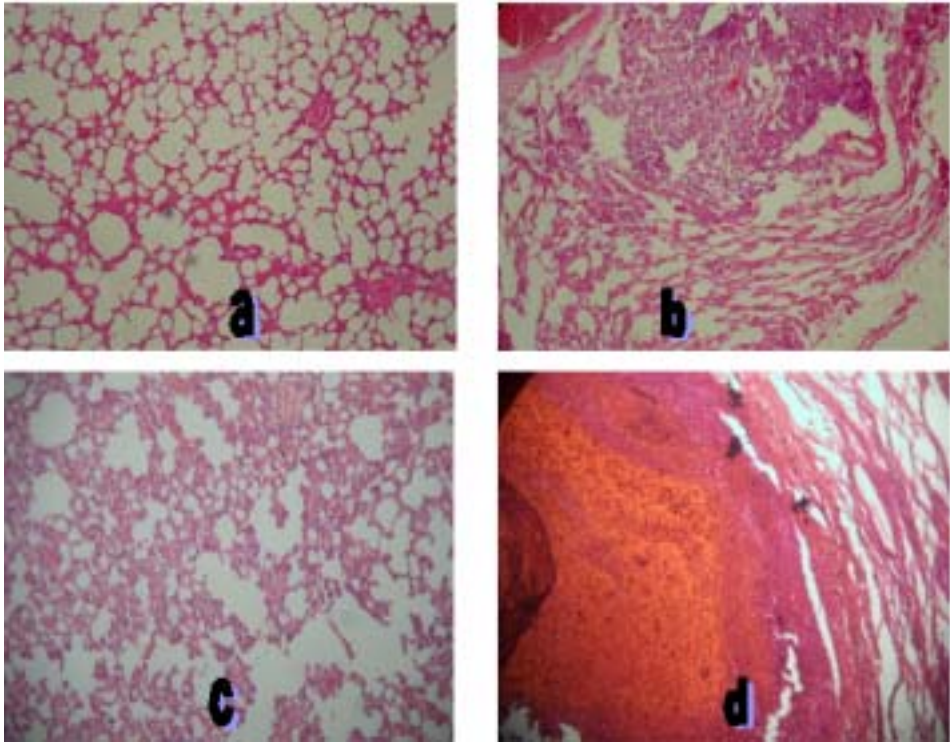
Pada kelompok perlakuan diperoleh hasil adanya benjolan pada organ paru-paru dan kulit. Pada kelompok III hanya terdapat satu hewan uji yang memiliki benjolan pada paru-paru dengan berat 7,12 g. Pada kelompok IV tidak ditemukan adanya benjolan pada paru-paru, tetapi terdapat benjolan di bawah kulit paha dengan berat 0,528 g.

Pada kelompok V tidak ditemu-

kan benjolan yang nampak pada organ paru-paru dan kulit. Sedangkan pada kelompok VI terdapat satu hewan uji yang memiliki benjolan di paru-paru dengan berat 5,2 g.

Pengamatan histologi jaringan paru-paru untuk kelompok I tidak terlihat kelainan pada alveolus dan bronkiolus. Pada pengamatan histologi kelompok II terlihat adanya kelainan pada sejumlah perlakuan. Sebanyak 20% normal, 50% mengalami tahap awal penebalan sel alveolus, 10% mengalami proliferasi dan 20% telah mencapai keganasan.

Pada kelompok III diperoleh data sebanyak 50% normal dan 50% telah mengalami keganasan. Pada kelompok IV diperoleh data seba-



**Gambar 3.** Histopatologi jaringan paru dengan alveolus (a) normal, (b) penebalan, (c) proliferasi tumor dan (d) kanker.

nyak 90% hewan uji normal dan 10% baru mengalami tahap awal penebalan sel. Pada kelompok V diperoleh data sebanyak 50% normal, 20% mengalami tahap awal penebalan sel, 10% mengalami proliferasi, dan 20% mengalami keganasan. Pada kelompok VI diperoleh data sebanyak 60% normal, 10% mengalami proliferasi, dan 20% telah mencapai keganasan. Data selengkapnya dapat dilihat pada Tabel 4.

Berdasarkan analisis statistik yang dilakukan terhadap data pengamatan histologi paru untuk sepuluh sampel dari tiap-tiap kelompok per-

lakukan secara Kruskal-Wallis, diperoleh hasil tidak terdapat perbedaan yang bermakna antar perlakuan.

Analisis yang dilakukan terhadap hasil pengukuran berat badan selama masa penelitian yang dilakukan secara Kruskal-Wallis diperoleh hasil bahwa pada minggu ke-1 tidak terdapat perbedaan bermakna antar seluruh perlakuan, sedangkan pada akhir penelitian terdapat perbedaan bermakna.

Pada penelitian ini digunakan tikus putih betina galur Sprague-Dawley sebagai hewan uji dan 7,12-Dimetilbenz(a)antrasen (DMBA)

**Tabel 4.** Data pengamatan histologi paru-paru hewan uji

Kelompok	Tingkat kerusakan jaringan			
	Normal	Penebalan sel	Proliferasi	Keganasan
Kontrol normal	100%	0%	0%	0%
Kontrol DMBA	20%	50%	10%	20%
Dosis preventif	50%	0%	0%	50%
Dosis ½	90%	10%	0%	0%
Dosis 1	50%	20%	10%	20%
Dosis 2	60%	0%	10%	30%

sebagai zat penginduksi kanker. Berdasarkan beberapa penelitian yang telah dilakukan DMBA merupakan karsinogen poten yang target utamanya pada hewan pengerat adalah kulit dan kelenjar mammae, serta secara luas telah digunakan terutama untuk menginduksi terjadinya kanker mammae (Constantinou AI et. al. 2003; Cheng JL et. al. 2003; Jae Jung K, et. al. 2005). Berdasarkan hasil pembedahan dan pengamatan secara visual diperoleh data bahwa kejadian tumor pada hewan uji terjadi di organ paru-paru dan di bawah kulit. Organ lainnya yang juga diambil seperti hati, jantung, kolon, lambung, ovarium, uterus, dan ginjal secara visual dan palpasi juga tidak memperlihatkan kelainan.

Pada penelitian ini dosis DMBA 15mg/ml belum dapat menimbulkan kejadian tumor mammae. Hasil tersebut tidak sesuai dengan hasil dari beberapa penelitian sebelumnya yang juga menggunakan DMBA dengan

dosis 15 mg/ml dengan periode pengamatan selama 120 hari yang menghasilkan kejadian tumor mencapai 94,7%. Pada penelitian lain dengan lama periode pengamatan yang sama tetapi menggunakan dosis 20 mg/ml DMBA juga dapat menimbulkan tumor mammae yang mulai terpalpasi pada hari ke-110 setelah induksi.

Pemilihan organ paru-paru disebabkan karena secara visual dapat diamati adanya kelainan serta paru-paru merupakan organ yang mudah diserang oleh karsinogen dan sering menjadi tempat metastasis kanker. Adanya kejadian tumor pada beberapa tempat kemungkinan disebabkan karena induksi DMBA dilakukan secara peroral, sehingga kemungkinan dapat menyerang beberapa jaringan pada hewan uji.

Rata-rata berat badan selama masa penelitian dari kelompok perlakuan lebih rendah dibandingkan dengan rata-rata berat badan

dari kelompok kontrol. Berdasarkan hasil pengamatan terhadap data berat badan hewan uji, masing-masing kelompok tidak mengalami penurunan setelah induksi sampai minggu ke-16, sedang pada kelompok III mulai terjadi penurunan pada minggu ke-15. Hal ini kemungkinan diikuti dengan kenaikan volume tumor yang terus berkembang di dalam tubuh hewan uji. Pada kelompok VI memperlihatkan kenaikan berat badan yang paling besar dibandingkan dengan kelompok dosis lainnya. Hasil analisis berat badan secara Kruskal-Wallis menunjukkan hasil yang tidak terdapat perbedaan bermakna pada minggu pertama setelah induksi DMBA, sedang pada minggu terakhir pada saat sebelum pembedahan terdapat perbedaan yang bermakna. Pada beberapa penelitian lain umumnya rata-rata berat badan kelompok perlakuan lebih rendah dari kelompok kontrol serta mulai terjadi penurunan pada sekitar minggu ke-13. Sedangkan pada penelitian yang telah dilakukan terjadi penurunan berat-badan sekitar minggu ke-9 dan selanjutnya terjadi kenaikan yang tidak signifikan.

Dari pengamatan jumlah kematian selama masa penelitian, pada kelompok VI (dosis 2) memperlihatkan angka kematian yang paling besar dibandingkan dengan kelompok dosis lainnya dan kontrol. Sedangkan secara histologi dari sepuluh sampel yang berasal dari tiap kelompok paling banyak mengalami keganasan adalah kelompok III. Terjadinya

kematian hewan uji selama masa penelitian biasanya diawali dengan kecenderungan penurunan berat badannya. Hal ini kemungkinan disebabkan karena rasa sakit akibat tumor sehingga mempengaruhi nafsu makan hewan uji.

Dengan mengamati bentuk morfologi tumor pada hewan uji, terlihat bahwa kelompok perlakuan mempunyai benjolan yang lebih besar dibandingkan dengan kelompok kontrol DMBA. Hal ini kemungkinan dapat disebabkan oleh tingginya kadar betakaroten dalam sari buah merah, sehingga meningkatkan terjadinya kerusakan jaringan dan pertumbuhan tumor pada paru-paru. Berdasarkan penelitian yang telah dilakukan mengenai pengaruh betakaroten terhadap pertumbuhan tumor paru-paru yang diuji pada musang, dinyatakan bahwa pemberian betakaroten pada dosis tinggi (2,4 mg/kgBB per hari) selama enam bulan dapat menyebabkan perkembangan proliferasi sel alveolar dan metaplasia keratinisasi skuamosa (Wolf, George 2002).

Analisis histologi dilakukan pada sepuluh sampel dari tiap-tiap kelompok. Berdasarkan analisis statistik, data histologi dari jaringan yang terkena kanker diuji dengan analisis Kruskal-Wallis dan hasilnya tidak terdapat perbedaan yang bermakna antar perlakuan.

## **KESIMPULAN**

Berdasarkan hasil penelitian yang telah dilaksanakan terhadap



histologi paru-paru hewan uji menunjukkan bahwa pemberian sari buah merah secara statistik tidak menyebabkan perbedaan yang bermakna, tetapi pada dosis 0,21 ml/200 g BB mampu menghambat pertumbuhan kanker pada paru-paru tikus hasil induksi 7,12-Dimetilbenz(a)antrasen (DMBA).

## DAFTAR PUSTAKA

- Cheng JL, Futakuchi M, Ogawa K, Iwata T, Kasai M, Tokudome S, Hirose M & Shirai T. Dose response study of conjugated fatty acid derived from safflower oil on mammary and colon carcinogenesis pretreated with 7,12-dimethylbenz[a]anthracene (DMBA) and 1,2-dimethylhydrazine (DMH) in female Sprague-Dawley rats. *Cancer Letters* 196, 2003: 161-168.
- Constantinou AI, Mehta R & Husband A. Phenoxodiol, a novel isoflavone derivative, inhibits 7,12-dimethylbenz[a]anthracene (DMBA)-induced mammary carcinogenesis in female Sprague-Dawley rats. *European Journal of Cancer* 39, 2003: 1012-1018 51.
- Hariani, R. Nutrisi Pada Penderita Kanker. <http://www.dharmais.co.id/new/content.php?page=article&lang=id&id=4>, Selasa, 19 Juli 2005, pk 15.45.
- Irma & Gilang. Tanaman Obat untuk Penderita Kanker. [www.pdpersi.co.id](http://www.pdpersi.co.id). Senin, 4 Juli 2005, pk 16.05.
- Izzotti A, Camoirano A, Cartiglia C, Grubbs CJ, Lubet RA, Kelloff GJ & De Flora S. Patterns of DNA adduct formation in liver and mammary epithelial cells of rats treated with 7,12-dimethylbenz(a)anthracene, and selective effects of chemopreventive agents. *Cancer Research* 59, 1999: 4285-4290.
- Jae Jung K, Wallig MA & Singletary KW. Purple grape juice inhibits 7,12-dimethylbenz[a]anthracene (DMBA)-induced rat mammary tumorigenesis and in vivo DMBA-DNA adduct formation. *Cancer Letters* 20, 2005: 1-10.
- Khomsan, Ali. Kanker vs Buah Merah. *Plus* 1(1), 2005: 21-22.
- Lee JY, Hwang WI & Lim ST. Antioxidant and anticancer of organic extracts from *Platycodon grandiflorum* A. De Candolle roots. *Journal of Ethnopharmacology* 93, 2004: 409-415.
- Siswono. *Buah Merah belum terbukti sembuhkan kanker*. 2005. <http://www.gizi.net/cgibin/berita/fullnews.cgi?newsid1112590748,25695>, 19 Juli 2005, pk. 15.00.
- Sugiyama T, Osaka M, Koami K, Maeda S & Ueda N. 7, 12-DMBA induced rat leukemia: a review with insights into future research. *Leukimia Research* 26, 2002: 1053-1068.
- Wolf, George. The effect of  $\beta$ -carotene on lung and skin carcinogenesis. *Carcinogenesis* 23, 2002: 1263-1265.